# LAPORAN KASUS

# STROKE INFARK PONS DENGAN SINDROM RAYMOND

**Disusun Oleh:**

Naufalda Almira

2220221110

**Pembimbing:**

dr. Nurtakdir Kurnia Setiawan, Sp. S, M.Sc, M.H

**KEPANITERAAN KLINIK DEPARTEMEN ILMU PENYAKIT SARAF**

**FAKULTAS KEDOKTERAN UPN VETERAN JAKARTA**

**RUMAH SAKIT UMUM DAERAH dr. GUNAWAN MANGUNKUSUMO AMBARAWA**

**PERIODE 5 JUNI – 8 JULI 2023**

# LEMBAR PENGESAHAN

*Stroke Infark Pons dengan Sindrom Raymond*

*Disusun dan diajukan untuk memenuhi persyaratan tugas*
*Kepaniteraan Klinik Departemen Ilmu Penyakit Saraf di RSUD dr. Gunawan Mangunkusumo, Ambarawa*

**Disusun oleh:**

Naufalda Almira

2220221110

Ambarawa, 28 Juni 2023

Mengetahui,

**Pembimbing,**

**dr. Nurtakdir Kurnia Setiawan, Sp.S, M.Sc, M.H**

# KATA PENGANTAR

Puji dan syukur penulis panjatkan kehadirat Allah SWT yang telah melimpahkan rahmat dan karunia-Nya, sehingga penulis dapat menyelesaikan laporan kasus yang berjudul "Stroke Infark Pons dengan Sindrom Raymond" guna memenuhi persyaratan kepaniteraan Klinik bagian Departemen Ilmu Penyakit Saraf Fakultas Kedokteran UPN Veteran Jakarta di Rumah Sakit Umum Daerah dr. Gunawan Mangunkusumo Ambarawa.

Penulis mengucapkan terima kasih kepada dr. Nurtakdir Kurnia Setiawan Sp. S, M.Sc, M.H selaku pembimbing yang telah membimbing dan memberikan ilmunya dalam laporan kasus ini. Penulis juga mengucapkan terima kasih kepada seluruh dokter, perawat, apoteker, staf medis, dan berbagai pihak yang tidak dapat penulis sebutkan satu persatu, yang secara langsung maupun tidak langsung terlibat selama penyusunan laporan kasus ini dan kegiatan kepaniteraan klinik.

Penulis menyadari bahwa dalam penulisan laporan kasus ini masih memiliki banyak kekurangan yang harus diperbaiki. Penulis sangat mengharapkan saran serta kritik yang membangun dari pembaca untuk laporan kasus selanjutnya agar lebih baik. Semoga laporan kasus ini dapat bermanfaat bagi semua pihak yang membacanya.

Ambarawa, 28 Juni 2023

Penulis

# LAPORAN KASUS

## I. Identitas Pasien

| | |
|---|---|
| No. CM | : 149XXX-XXXX |
| Nama Lengkap | : Ny. Y |
| Usia | : 50 tahun |
| Jenis Kelamin | : Perempuan |
| Status Perkawinan | : Menikah |
| Pendidikan Terakhir | : SMP |
| Pekerjaan | : Buruh pabrik garmen |
| Suku | : Jawa |
| Agama | : Islam |
| Alamat | : Temenggungan 4/3 Panjang Ambarawa |
| Ruang Rawat | : Dahlia 202.1 |
| Tanggal Masuk | : 15 Juni 2023 jam 09.10 |

## II. Anamnesis

Anamnesis dilakukan secara autoanamnesis kepada Ny. R selaku pasien pada tanggal 17 Juni 2023 (hari ke-3 perawatan) jam 14.30 WIB di Ruang Dahlia bed 202.1 RSGM Ambarawa.

### A. Keluhan Utama

Pusing berputar.

### B. Riwayat Penyakit Sekarang

Pasien datang ke IGD RSGM Ambarawa pada hari Kamis, 15 Juni 2023 pukul 07.38 WIB dengan keluhan pusing berputar sejak 1 hari SMRS. Pasien melakukan usaha untuk mengurangi gejalanya dengan memakai balsam dan minum paracetamol yang dibeli sendiri di warung namun belum ada perubahan. Keluhan pusing berputar terasa memberat sejak 3 jam SMRS, yaitu pada saat pasien bangun tidur sekitar jam 04.30 WIB dan keluhan disertai mual dan muntah 1x berisi makanan. Selain itu, pada saat bangun tidur pasien juga mengeluhkan kelemahan anggota gerak kiri mendadak yang disertai rasa kebas dan kesemutan mendadak. Anggota gerak kiri pasien terasa kebas, yaitu tidak terasa sakit bila dicubit. Selain itu, pasien juga mengatakan ketika mandi menggunakan air hangat, sisi tubuh sebelah kanan terasa hangat sedangkan sisi sebelah kiri tidak terasa apa-apa. Pasien

juga mengeluhkan penglihatan ganda. Penglihatan ganda dirasakan saat kedua mata membuka, dan penglihatan ganda menghilang saat mata kanan ditutup.

Tidak terdapat nyeri kepala, gangguan pendengaran, telinga berdenging, kejang, gerakan involunter lainnya, gangguan ingatan, ataupun penurunan kesadaran. Keluhan pelo dan wajah perot disangkal. Demam, batuk, pilek, dan sesak napas disangkal. BAB dan BAK normal.

**C. Riwayat Penyakit Dahulu**

Pasien tidak pernah mengalami keluhan serupa sebelumnya. Pasien memiliki riwayat diabetes mellitus dan hipertensi sejak 5 tahun yang lalu, pasien mengatakan obat rutin yang diminum adalah metformin 3x1, amlodipine 1x10, dan candesartan 1x8 namun terkadang lupa untuk meminum obat tiap harinya. Riwayat vertigo, stroke, penyakit jantung, penyakit paru, penyakit ginjal, alergi, dan trauma kepala disangkal.

**D. Riwayat Keluarga**

Pasien mengatakan bahwa nenek dan ibu pasien menderita diabetes mellitus, serta ayah dan ibu pasien mengalami hipertensi. Riwayat stroke, penyakit jantung, dan keganasan pada keluarga disangkal.

**E. Riwayat Sosial Ekonomi**

Pasien bekerja sebagai buruh pabrik garmen yang kegiatannya lebih banyak duduk. Pasien tinggal di lingkungan padat penduduk dengan higienitas yang cukup. Pasien mengaku memiliki kebiasaan makan makanan yang digoreng serta jarang berolahraga. Riwayat merokok dan mengonsumsi minuman beralkohol disangkal. Kesan ekonomi pasien kurang. Biaya pengobatan pasien menggunakan BPJS PBI.

**F. Anamnesis Sistem**

a. Sistem serebrospinal: pusing (+), nyeri kepala (-)
b. Sistem neurologis: kelemahan anggota gerak (+), perot (-), baal (+), nyeri menjalar (-)
c. Sistem kardiovaskular: berdebar (-), nyeri dada (-)
d. Sistem respirasi: sesak napas (-), batuk (-)
e. Sistem gastrointestinal: mual (+), muntah (+), diare (-), konstipasi (-), nyeri perut (-)
f. Sistem urogenital: warna urin kuning jernih, berpasir (-), berdarah (-), keruh (-), mengejan (-)

## G. Resume Kasus

Pasien perempuan berusia 50 tahun datang diantar oleh keluarganya ke IGD RSGM Ambarawa pada hari Kamis, 15 Juni 2023 pukul 07.38 WIB dengan keluhan pusing berputar sejak 1 hari SMRS. Pasien melakukan usaha untuk mengurangi gejalanya dengan memakai balsam dan minum paracetamol yang dibeli sendiri di warung namun belum ada perubahan. Keluhan pusing berputar terasa memberat sejak 3 jam SMRS, yaitu pada saat pasien bangun tidur sekitar jam 04.30 WIB dan keluhan disertai mual dan muntah 1x berisi makanan. Selain itu, pada saat bangun tidur pasien juga mengeluhkan kelemahan anggota gerak kiri mendadak yang disertai rasa kebas dan kesemutan mendadak, serta mengeluhkan penglihatan ganda.

Pasien memiliki riwayat diabetes mellitus dan hipertensi sejak 5 tahun yang lalu, pasien mengatakan obat rutin yang diminum adalah metformin 3x1, amlodipine 1x10, dan candesartan 1x8 namun terkadang lupa untuk meminum obat tiap harinya. Pasien bekerja sebagai buruh pabrik garmen yang kegiatannya lebih banyak duduk. Pasien mengaku memiliki kebiasaan makan makanan yang digoreng serta jarang berolahraga.

## DISKUSI I

Berdasarkan autoanamnesis yang telah dilakukan, didapatkan keluhan pusing berputar disertai mual dan muntah. Pusing berputar disebut juga vertigo, yaitu sensasi berputar baik subjek yang berputar maupun lingkungannya yang berputar. Vertigo dapat diakibatkan oleh gangguan pada sistem vestibular perifer maupun sentral. Keduanya memiliki perbedaan gejala dan tanda. Vertigo vestibular perifer umumnya disertai gejala mual dan muntah yang berat serta seringkali disertai gangguan pendengaran dan tidak didapatkan defisit neurologis. Berbeda dengan tipe perifer, pada vertigo sentral gejala mual dan muntah bisa bervariasi namun biasanya tidak seberat tipe perifer. Selain itu, jarang ditemui gangguan pendengaran dan didapatkan defisit neurologis.[1] Pada pasien, keluhan pusing berputar disertai mual dan muntah yang tidak terlalu berat, yaitu pasien hanya muntah 1x dan juga tidak ditemukan gangguan pendengaran, namun terdapat defisit neurologis, yaitu kelemahan anggota gerak kiri mendadak yang disertai rasa kebas dan kesemutan. Keluhan tersebut mengarahkan bahwa vertigo yang diderita pasien adalah vertigo sentral. Vertigo sentral berasal dari kelainan batang otak dan serebelum yang dapat berupa tumor, infeksi, maupun stroke. Vertigo adalah gejala yang menonjol dari serangan iskemik dan infark batang otak yang terjadi di wilayah arteri vertebrobasilar.[2]

Pasien mengeluhkan kelemahan anggota gerak kiri mendadak disertai kebas dan kesemutan mendadak yang menandakan terjadinya defisit neurologis. Defisit neurologis yang terjadi pada pasien merupakan defisit neurologi fokal yang timbul secara mendadak tanpa adanya pencetus yang jelas seperti trauma atau infeksi sebelumnya sehingga kemungkinan hal tersebut terjadi karena adanya lesi vaskular yang mengarah pada stroke, yaitu sindrom klinis dengan karakteristik defisit neurologis fokal akut yang berkaitan dengan cedera pembuluh darah (infark, perdarahan) dari sistem saraf pusat.[3]

Penglihatan ganda disebut juga sebagai diplopia. Terdapat dua macam diplopia, yaitu monokular dan binokular. Diplopia monokular pada umumnya bukan disebabkan oleh masalah neurologis, namun masalah okular atau optik seperti gangguan visus berat. Sementara diplopia binokular umumnya disebabkan masalah neurologis yang mengakibatkan *ocular misalignment*. Pada diplopia binokular, menutup salah satu mata akan mengurangi atau menghilangkan diplopia. Sebaliknya pada diplopia monukular, menutup salah satu mata tidak akan mengurangi diplopia.[4] Penglihatan ganda yang dialami oleh pasien dirasakan saat kedua mata membuka, dan penglihatan ganda tersebut menghilang saat mata kanan ditutup. Hal ini menandakan pasien mengalami diplopia binokular, yang disebabkan oleh lesi pada nervus kranialis okulomotor yakni N.III, IV, atau VI pada tingkat nuklear hingga infranuklear.[4] Penglihatan ganda yang dirasakan pasien menghilang saat mata kanan ditutup, hal ini menandakan kemungkinan terjadi parese pada nervus kranialis okulomotor kanan.

Dengan adanya keluhan kelemahan anggota gerak kiri mendadak yang disertai dengan kebas dan kesemutan mendadak serta diplopia binokular yang mengarah pada adanya paresis pada nervus kranialis oculomotor kanan maka keluhan yang dirasakan pasien sesuai dengan *classical crossed syndrome* pada infark pons, yaitu kelumpuhan saraf kranial ipsilateral dan gangguan motorik dan/atau sensorik kontralateral.[5] Dalam memastikan penyebab keluhan yang dialami pasien dan letak lesi, perlu dilakukan tindakan CT Scan sebagai *golden standard* penegakkan diagnosis stroke.

## III. Stroke

### a. Definisi

Stroke adalah sindrom klinis dengan karakteristik defisit neurologis fokal akut yang berkaitan dengan cedera pembuluh darah (infark, perdarahan) dari sistem saraf pusat.[3]

### b. Klasifikasi

Stroke secara garis besar dikategorikan ke dalam dua jenis, yaitu stroke iskemik dan stroke hemoragik.

1. Stroke Iskemik

   Stroke iskemik disebabkan oleh adanya oklusi pembuluh darah serebral sehingga terjadi infark serebral. Sebagian besar (85%) stroke adalah iskemik, terutama disebabkan oleh arteriolosklerosis pembuluh darah kecil, kardioemboli, dan aterotromboemboli arteri besar.[3]

   Berdasarkan waktunya, stroke iskemik diklasifikasikan menjadi beberapa subtype:[6]

   a. *Transient Ischaemic Attack (TIA),* terjadi apabila adanya perbaikan pada defisit neurologis dalam waktu kurang dari 24 jam.
   b. *Reversible Ischaemic Neurological Deficit (RIND),* apabila terjadi perbaikan pada defisit neurologis dalam waktu kurang dari 3 minggu.
   c. *Stroke in Evolution (SIE)*, terjadi apabila gejala stroke terus memburuk dalam beberapa hari sehingga disebut juga sebagai *progressing stroke*.
   d. *Completed Stroke*, terjadi apabila gejala stroke menetap dalam waktu lebih dari 3 minggu.

2. Stroke Hemoragik

   Stroke hemoragik disebabkan oleh pendarahan ke otak akibat pecahnya pembuluh darah. Perdarahan yang terjadi mendesak jaringan otak sekitarnya sehingga terjadi peningkatan tekanan intracranial (TIK). Stroke hemoragik dikaitkan dengan morbiditas yang parah dan mortalitas yang tinggi. Terdapat dua subtype stroke hemoragik:

   a. *Intracerebral hemorrhage* (ICH), perdarahan terjadi di parenkim otak.
   b. *Subarachnoid hemorrhage* (SAH), perdarahan terjadi di ruang subarachnoid, yaitu area diantara jaringan otak dan lapisan arachnoid.

**c. Epidemiologi**

Stroke merupakan penyebab kematian nomor dua secara global. Ini mempengaruhi sekitar 13,7 juta orang dan membunuh sekitar 5,5 juta setiap tahun. Sekitar 87% stroke adalah infark iskemik.

**d. Faktor Risiko**

Faktor yang dapat menimbulkan stroke dibedakan menjadi faktor risiko yang tidak dapat dimodifikasi dan faktor risiko yang dapat dimodifikasi. Faktor risiko yang tidak dapat dimodifikasi diantaranya usia, jenis kelamin, dan genetik. Faktor risiko yang dapat dimodifikasi antara lain hipertensi, diabetes melitus, dan dislipidemia. Hipertensi dapat mengakibatkan pecahnya pembuluh darah otak atau menyebabkan penyempitan pembuluh darah otak. Diabetes melitus menyebabkan stroke melalui kemampuannya menebalkan pembuluh darah otak yang berukuran besar sehingga diameter pembuluh darah mengecil yang akhirnya menyebabkan gangguan aliran darah ke otak yang berujung pada kematian sel-sel otak. Kolesterol LDL berfungsi membawa kolesterol dari hati ke dalam sel, sedangkan kerja kolesterol HDL sebaliknya. Jika kadar kolesterol LDL tinggi dan HDL rendah, maka akan terjadi penimbunan kolesterol di dalam sel yang dapat memicu terjadinya pembentukan plak dan pengerasan dinding pembuluh darah arteri yang disebut sebagai proses atherosklerosis.[7]

**e. Patofisiologi**

Patofisiologi stroke infark akut meliputi dua proses, antara lain:

1. Vaskuler, hematologi atau jantung (atherothromboembolism) yang menyebabkan pengurangan dan perubahan aliran darah ke otak.
2. Perubahan kimia seluler yang disebabkan oleh keadaan vaskuler tersebut dan merupakan penyebab terjadinya nekrosis sel saraf dan glia.

Proses iskemia yang terjadi di otak mengalami rangkaian kejadian dimulai dari jaringan saraf dan seterusnya menyebabkan kematian neuronal dan infark. Penyumbatan pembuluh darah yang memasuki parenkim otak menyebabkan daerah tersebut mengalami hipoksia sehingga terjadi daerah infark yang dikelilingi daerah penumbra. Aliran darah otak $\leq$ 20 ml/100gr/menit merupakan saat kritis untuk terjadi kerusakan sel otak, sedang daerah penumbra antara 10-20 ml/100gr/menit.

Penyumbatan yang berakibat terjadi iskemia akan diikuti produksi interleukin proinflamasi (IL-1, IL-2, IL-6 dan TNF-α) yang mengaktifasi reseptor pada permukaan endotel mikrovaskuler dan leukosit. Dengan bantuan molekul adhesi

selektin leukosit, kemudian menempel dan menggelinding sepanjang permukaan endotel, kemudian migrasi ke dinding pembuluh darah dengan bantuan molekul adhesi CD-18, maka leukosit akan terikat pada molekul ICAM-1 dan ICAM-2 dipermukaan endotel dan akhirnya menetap dipermukaan pembuluh darah. Peristiwa ini terjadi berulang-ulang sehingga dapat menyebabkan penyumbatan arteriola kecil dan menyebabkan area iskemik yang merangsang produksi sitokin proinflamatori demikian seterusnya. Selain itu, sitokin dapat memacu terjadinya thrombosis dengan mengikat antikoagulan yang terdapat dalam sirkulasi seperti protein-C, protein-S dan antithrombin-III, serta menghambat pelepasan tissue plasminogen activator. Migrasi leukosit ke dalam parenkim sel saraf, susunan saraf pusat akan memacu pelepasan sitokin oleh mikroglia, astrosit dan infiltrasi leukosit, sehingga terjadi neuronal cytotoxic injury. Saat terjadi iskemia ringan akan terjadi kompensasi berupa penurunan penggunaan energi dan peningkatan ekstraksi oksigen,sedangkan pada keadaan iskemia berat akan terjadi glikolisis anaerobik dengan menghasilkan asam laktat, penurunan energi fosfat dan inhibisi sintesa protein akibatnya terjadi penurunan metabolisme dan akhirnya terjadi depolarisasi anoksik. Keadaan ini akan diikuti influks ion kalsium dan natrium, serta efluks ion kalium, karena kegagalan pompa pada membran sel. Ion kalsium dalam sel akan mengaktivasi enzim fosfolipase yang memecah fosfolipid dan akan membentuk radikal bebas. Selain itu, akan memacu mikroglia memproduksi nitrit oksida secara besar - besaran dan pelepasan sitokin pada daerah infark yang akan menyebabkan kerusakan atau kematian sel. Beberapa jam setelah serangan, daerah infark akan dikelilingi daerah penumbra yaitu sel yang mengalami kerusakan tapi masih dapat hidup kembali. Reperfusi spontan terjadi pada kurang lebih 33% penderita pada 48 jam sesudah serangan dan 42 % penderita pada satu minggu pertama. Reperfusi ini akan dapat memperbaiki daerah penumbra, tetapi jika terjadi keterlambatan akan menyebabkan kematian sel.[8,9]

Stroke hemoragik (perdarahan serebri) termasuk urutan ketiga dari semua penyebab utama kasus GPDO (Gangguan Pembuluh Darah Otak) dan merupakan sepersepuluh dari semua kasus penyakit ini. Perdarahan intrakranial biasanya disebabkan oleh ruptur arteri serebri. Ekstravasasi darah terjadi di daerah otak atau subaraknoid, sehingga jaringan yang terletak di dekatnya akan tergeser dan tertekan. Darah ini mengiritasi jaringan otak, sehingga mengakibatkan vasospasme pada arteria di sekitar perdarahan. Spasme ini dapat menyebar ke seluruh hemisper

otak dan sirkulus wilisi. Bekuan darah yang semula lunak akhirnya akan larut dan mengecil. Dipandang dari sudut histologis otak yang terletak di sekitar tempat bekuan dapat membengkak dan mengalami nekrosis.[8]

**f. Menifestasi Klinis**

Sebagian besar kasus stroke terjadi secara mendadak, sangat cepat dan menyebabkan kerusakan otak dalam beberapa menit (*completed stroke*). Kemudian stroke menjadi bertambah buruk dalam beberapa jam sampai 1 – 2 hari akibat bertambah luasnya jaringan otak yang mati (*stroke in evolution*). Perkembangan penyakit biasanya (tetapi tidak selalu) diselingi dengan periode stabil, dimana perluasan jaringan yang mati berhenti sementara atau terjadi beberapa perbaikan.

Infark serebral hemisfer kiri (LH) lebih sering jika dibandingkan dengan infark hemisfer kanan (kanan) dan berhubungan dengan hemodinamik antara sirkulasi arteri karotis kanan dan kiri. Perbedaan kompleks media intima dan kecepatan aliran di arteri karotis kiri, mengakibatkan stres yang lebih tinggi dan kerusakan intimal di dalamnya. Hal ini dapat menyebabkan perubahan aterosklerotik, yang mengarah ke kejadian iskemik LH yang lebih berat.[10]

Gejala stroke yang muncul tergantung dari bagian otak yang terkena.[11,12]

a) Arteria serebri media
   - Gangguan rasa (hipestesia) didaerah muka / wajah kontralateral atau disertai hipestesia di lengan dan tungkai sesisi
   - Kelemahan kontralateral lebih besar pada tungkai dari tingkat ringan sampai kelumpuhan total.
   - Gangguan untuk berbicara baik beruba sulit mengeluarkan kata-kata (afasia motorik) atau sulit mengerti pembicaraan orang lain (afasia sensorik)
   - Gangguan penglihatan berupa kebutaan satu sisi, atau separuh lapang pandang (hemianopsia homonim)
   - Mata selalu melirik kearah satu sisi (*deviation conjugate*)
   - Kesadaran menurun
   - Tidak mengenal orang-orang yang sebelumnya dikenal (prosopagnosia)
   - Mulut perot
   - Pelo (disartria)
   - Merasa anggota badan sesisi tidak ada

b) Arteria serebri anterior
   - Monoparese tungkai kontralateral, kadang-kadang lengan bagian proksimal dapat terkena
   - Inkontinesia urine
   - Penurunan kesadaran
   - Apraksia dan gangguan kognitif lainnya
c) Arteria serebri posterior
   - Gangguan penglihatan pada 1 atau 2 mata berupa sulit memahami barang yang dilihat, namun dapat mengerti jika meraba atau mendengar suaranya
   - Kehilangan kemampuan mengenal warna
   - Hemihipestesia, kadang-kadang adanya nyeri spontan atau hilangnya
   - Nyeri dan rasa gerat pada separuh sisi tubuh
   - Gangguan pembuluh darah vertebrobasilaris
d) Arteria vertebrobasilaris
   - Gangguan gerak bola mata, sehingga terjadi diplopia
   - Kehilangan keseimbangan
   - Hemiparese kontralateral
   - Kelumpuhan nervus kranialis ipsilateral
   - Vertigo
   - Nistagmus
e) Gejala akibat gangguan fungsi luhur
   - Afasia yaitu hilangnya kemampuan dalam berbahasa. Afasia terbagi menjadi dua yaitu afasia motorik dan afasia sensorik. Afasia motorik adalah ketidakmampuan untuk berbicara, mengeluarkan isi pikiran melalui perkataan sendiri, sementara kemampuannya untuk mengerti bicara orang lain tetap baik (afasia Broca). Afasia sensorik adalah ketidakmampuan untuk mengerti pembicaraan orang lain namun masih bisa mengeluarkan perkataan dengan lancar walau sebagian diantaranya tidak memiliki arti, tergantung dari luasnya kerusakan otak.
   - Alexia adalah hilangnya kemampuan membaca dibedakkan menjadi Dyslexia (yang memang ada secara kongenital), yaitu Verbal alexia adalah ketidakmampuan membaca kata, tetapi dapat membaca huruf. Lateral alexia adalah ketidakmampuan membaca huruf, tetapi masih

dapat membaca kata. Jika terjadi ketidakmampuan keduanya disebut Global alexia.

- Agraphia adalah hilangnya kemampuan menulis akibat adanya kerusakan otak.
- Acalculia adalah hilangnya kemampuan berhitung dan mengenal angka setelah terjadinya kerusakan otak.
- Right-Left Disorientation & Agnosia jari (Body Image) adalah sejumlah tingkat kemampuan yang sangat kompleks, seperti penamaan, melakukan gerakan yang sesuai dengan perintah atau menirukan gerakan - gerakan tertentu. Kelainan ini sering bersamaan dengan Agnosia jari (dapat dilihat dari disuruh menyebutkan nama jari yang disentuh sementara penderita tidak boleh melihat jarinya).
- Hemi spatial neglect (Viso spatial agnosia) adalah hilangnya kemampuan melaksanakan bermacam perintah yang berhubungan dengan ruang.

**g. Diagnosis**

Untuk membedakan stroke termasuk jenis hemoragik atau non hemoragik, dapat ditentukan berdasarkan anamnesis, pemeriksaan klinis neurologis, algoritma dan penilaian dengan skor stroke, dan pemeriksaan penunjang.[12,13]

a) Anamnesis

Bila sudah ditetapkan sebagai penyebabnya adalah stroke, maka langkah berikutnya adalah menetapkan stroke tersebut termasuk stroke hemoragik atau stroke non hemoragik. Untuk itu, anamnesis harus dilakukan seteliti mungkin. Berdasarkan hasil anamnesis, dapat ditentukan perbedaan antara keduanya, seperti tertulis pada tabel di bawah ini.

Tabel 1. Perbedaan Stroke Non Hemoragik dan Stroke Hemoragik Berdasarkan Anamnesis

| Gejala | Stroke Non Hemoragik | Stroke Hemoragik |
|---|---|---|
| Onset/awitan | Mendadak | Mendadak |
| Saat onset | Istirahat | Sedang aktif |
| Peringatan / warning | + | - |
| Nyeri kepala | +/- | +++ |
| Kejang | - | + |
| Muntah | - | + |
| Penurunan kesadaran | +/- | +++ |

b) Pemeriksaan Klinis Neurologis

Pada pemeriksaan ini dicari tanda-tanda (sign) yang muncul, bila dibandingkan antara keduanya akan didapatkan hasil sebagai berikut :

Tabel 2. Perbedaan Stroke Non Hemoragik dan Stroke Hemoragik Berdasarkan Anamnesis

| **Tanda (Sign)** | **Stroke Non Hemoragik** | **Stroke Hemoragik** |
|---|---|---|
| Bradikardi | + - (hari ke-4) | ++ (dari awal) |
| Udem Pupil | - | Sering + |
| Kaku kuduk | - | + |
| Kerning, Brudzinsky | - | + |

c) Skoring dan Algoritma

- Siriraj Stroke Score (SSS)[9]

Tabel 3. Siriraj Score Stroke

| |
|---|
| (2,5 x kesadaran) + (2 x muntah) + (2 x sakit kepala) + (0,1 x tekanan diastolik) - (3 x ateroma) – 12 |

Keterangan :

| | |
|---|---|
| Kesadaran | 0 = Compos mentis<br>1 = Somnolen<br>2 = Sopor / Coma |
| Nyeri Kepala | 0 = Tidak ada<br>1 = Ada |
| Muntah | 0 = Tidak ada<br>1 = Ada |
| Ateroma (DM, Claudicatio Intermitten, Tanda Meningeal, Tanda Babinski, Hipertensi, Riwayat Stroke Sebelumnya, Penyakit Jantung) | 0 = Tidak ada<br>1 = Ada |
| **Hasil** | Skor SSS > 1 → Stroke Perdarahan<br>Skor SSS < 1 → Stroke Infark<br>-1 s/d +1 → Meragukan |

- Algoritma Gadjah Mada

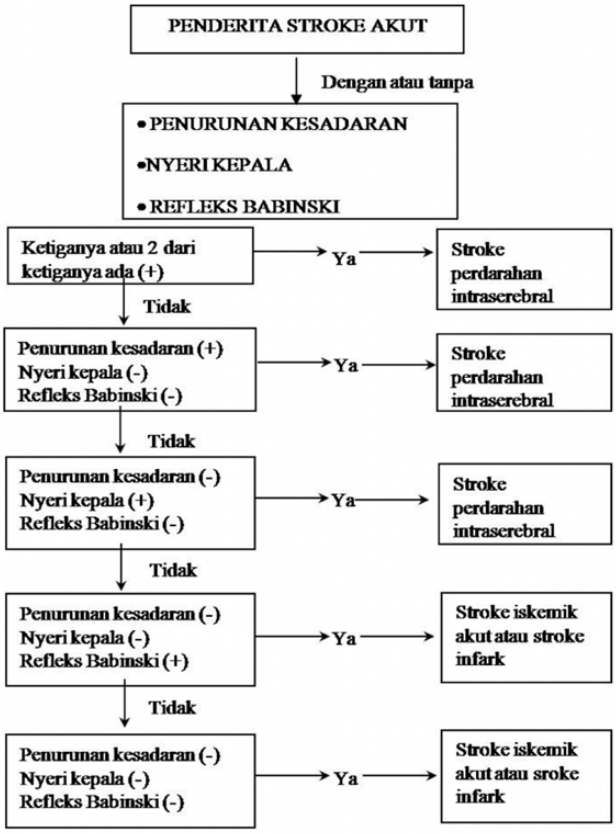


d) Pemeriksaan Penunjang

- Computerized tomography (CT Scan)

  untuk membantu menentukan penyebab seorang terduga stroke, suatu pemeriksaan sinar x khusus yang disebut CT scan otak sering dilakukan. Suatu CT scan digunakan untuk mencari perdarahan atau massa di dalam otak, situasi yang sangat berbeda dengan stroke yang memerlukan penanganan yang berbeda pula. CT Scan berguna untuk menentukan:[10]

  - Jenis patologi
  - Lokasi lesi
  - Ukuran lesi
  - Menyingkirkan lesi non vaskuler

Tabel 4. Gambaran CT Scan Stroke Non Hemoragik dan Stroke Hemoragik

| Jenis Stroke | Interval antara onset dan pemeriksaan CT Scan | Temuan pada CT Scan |
|---|---|---|
| Infark | < 24 jam | Efek masa dengan pendataran gyrus yang ringan atau penurunan ringan densitas substansia alba dan substansia grisea. |
| | 24 – 48 jam | Didapatkan area hipoden (hitam ringan sampai berat). |
| | 3 – 5 hari | Terlihat batas area hipoden yang menunjukkan adanya cytotoxic edem dan mungkin didapatkannya efek masa. |
| | 6 – 13 hari | Daerah hipoden lebih homogen dengan batas yang tegas dan didapatkan penyangatan pada pemberian kontras. |
| | 14 – 21 days | Didapatkan fogging effect (daerah infak menjadi isoden seperti daerah sekelilingnya tetapi dengan pemberian kontras didapatkan penyangatan). |
| | > 21 hari | Area hipoden lebih mengecil dengan batas yang jelas dan mungkin pelebaran ventrikel ipsilateral. |
| Hemoragik | 7 – 10 hari pertama | Lesi hiperdens (putih) tak beraturan dikelilingi oleh area hipodens (edema). |
| | 11 hari – 2 bulan | Menjadi hipodens dengan penyangatan disekelilingnya (peripheral ring enhancement) merupakan deposisi hemosiderin dan pembesaran homolateral ventrikel. |
| | > 2 bulan | Daerah Isodens (Hematoma yang besar dengan defeck hipodens). |

- MRI Scan (*Magnetic Resonance Imaging*)

  Menggunakan gelombang magnetik untuk membuat gambaran otak. Gambar yang dihasilkan MRI jauh lebih detail jika dibandingkan dengan CT scan, tetapi ini bukanlah pemeriksaan garis depan untuk stroke. jika CT scan dapat selesai dalam beberapa menit, MRI perlu waktu lebih dari satu jam.

- Tes Jantung

  Tes tertentu untuk mengevaluasi fungsi jantung sering dilakukan pada pasien stroke untuk mencari sumber emboli. Echocardiogram adalah tes dengan gelombang suara yang dilakukan dengan menempatkan peralatan microphone pada dada atau turun melalui esophagus (transesophageal achocardiogram) untuk melihat bilik jantung. Monitor Holter sama dengan electrocardiogram (EKG), tetapi elektrodanya tetap menempel pada dada selama 24 jam atau lebih lama untuk mengidentifikasi irama jantung yang abnormal.

- Tes Darah

  Tes darah seperti sedimentation rate dan C-reactive protein yang dilakukan untuk mencari tanda peradangan yang dapat memberi petunjuk adanya arteri yang mengalami peradangan. Protein darah tertentu yang dapat meningkatkan peluang terjadinya stroke karena pengentalan darah juga diukur. Tes ini dilakukan untuk mengidentifikasi penyebab stroke yang dapat diterapi atau untuk membantu mencegah

perlukaan lebih lanjut. Tes darah screening mencari infeksi potensial, anemia, fungsi ginjal dan abnormalitas elektrolit mungkin juga perlu dipertimbangkan.

- Pemeriksaan Angiografi

  Pemeriksaan ini digunakan untuk menentukan apakah lokasi pada sistem karotis atau vertebrobasiler, menentukan ada tidaknya penyempitan, oklusi atau aneurisma pada pembuluh darah.
- Pemeriksaan USG

  Pemeriksaan ini untuk menilai pembuluh darah intra dan ekstra kranial, menentukan ada tidaknya stenosis arteri karotis.
- Pemeriksaan Pungsi Lumbal

  Pemeriksaan ini digunakan apabila tidak adanya CT scan atau MRI. Pada stroke PIS didapatkan gambaran LCS seperti cucian daging atau berwarna kekuningan. Pada PSA didapatkan LCS yang gross hemorragik. Pada stroke infark tidak didapatkan perdarahan (jernih).
- Pemeriksaan Penunjang Lain

  Pemeriksaan untuk menentukan faktor resiko seperti darah rutin, komponen kimia darah (ureum, kreatinin, asam urat, profil lipid, gula darah, fungsi hepar), elektrolit darah, thoraks foto, EKG, echocardiografi

**h. Tata Laksana**

**Fase Akut (hari 0-14 sesudah onset penyakit)**

Sasaran pengobatan ialah menyelamatkan neuron yang menderita jangan sampai mati, dan agar proses patologik lainnya yang menyertai tak mengganggu / mengancam fungsi otak. Tindakan dan obat yang diberikan haruslah menjamin perfusi darah ke otak tetap cukup, tidak justru berkurang. Sehingga perlu dipelihara fungsi optimal dari respirasi, jantung, tekanan darah dipertahankan pada tingkat optimal, kontrol kadar gula darah (kadar gula darah yang tinggi tidak diturunkan dengan drastis), bila gawat *balance* cairan, elektrolit, dan asam basa harus terus dipantau.

Pengobatan yang cepat dan tepat diharapkan dapat menekan mortalitas dan mengurangi kecacatan. Tujuan utama pengobatan adalah untuk memperbaiki aliran

darah ke otak secepat mungkin dan melindungi neuron dengan memotong kaskade iskemik. Pengelolaan pasien stroke akut pada dasarnya dapat dibagi berdasarkan penyebabnya.

a. Stroke Iskemik

- Memperbaiki aliran darah ke otak (reperfusi)

  Usaha menghilangkan sumbatan penyebab stroke merupakan upaya yang paling ideal, obat trombolisis yang sudah di setujui oleh FDA adalah rt-PA (recombinan tissue plasminogen activator) dengan dosis 0,9 mg/kgBB maksimal 90 mg (10% diberikan bolus & sisanya infus kontinyu dalam 60 menit). Sayangnya bahwa pengobatan dengan obat ini mempunyai persyaratan pemberian haruslah kurang dari 3 jam, sehingga hanya pasien yang masuk rumah sakit dengan onset awal dan dapat penyelesaian pemeriksaan darah, CT-Scan kepala dan inform consent yang cepat saja yang dapat menerima obat ini. Cara lain memperbaiki aliran darah antara lain dengan memperbaiki hemorheologi seperti obat pentoxifillin yang mengurangi viskositas darah dengan meningkatkan deformabilitas sel darah merah dengan dosis 15 mg/kgBB/hari. Obat lain yang juga memperbaiki sirkulasi adalah naftidrofuril dengan memperbaiki aliran darah melalui unsur seluler darah dosis 600 mg/hari selama 10 hari iv dilanjutkan oral 300 mg/hari.

- Prevensi terjadinya thrombosis (antikoagulasi)

  Obat yang dapat diberikan adalah heparin dengan dosis awal 1.000 u/jam cek APTT 6 jam kemudian sampai dicapai 1,5 – 2,5 kali kontrol hari ke 3 diganti anti koagulan oral, Heparin berat molekul rendah (LWMH) dosis 2 x 0,4 cc subkutan monitor trombosit hari ke 1 & 3 (jika jumlah < 100.000 tidak diberikan), Warfarin dengan dosis hari I = 8 mg, hari II = 6 mg, hari III penyesuaian dosis dengan melihat INR pasien.

- Proteksi neuronal / sitoproteksi

  - CDP-Choline bekerja dengan memperbaiki membran sel dengan cara menambah sintesa phospatidylcholine, menghambat terbentuknya radikal bebas dan juga menaikkan sintesis asetilkolin suatu neurotransmiter untuk fungsi kognitif.

- Piracetam, cara kerja secara pasti tidak diketahui, diperkirakan dapat memperbaiki integritas sel, memperbaiki fluiditas membran dan menormalkan fungsi membran.
- Statin, diklinik digunakan untuk anti lipid, mempunyai sifat neuroprotektif untuk iskemia otak dan stroke. Mempunyai efek anti oksidan "*downstream* dan *upstream*". Efek *downstream* adalah stabilisasi atherosklerosis sehingga mengurangi pelepasan plaque tromboemboli dari arteri ke arteri. Efek "*upstream*" adalah memperbaiki pengaturan eNOS (endothelial Nitric Oxide Synthese, mempunyai sifat anti trombus, vasodilatasi dan anti inflamasi), menghambat iNOS (inducible Nitric Oxide Synthese, sifatnya berlawanan dengan eNOS), anti inflamasi dan anti oksidan.
- Cerebrolisin, suatu protein otak bebas lemak dengan khasiat anti calpain, penghambat caspase dan sebagai neurotropik dosis 30 – 50 cc selama 21 hari menunjukkan perbaikan fungsi motorik yang bermakna.

b. Stoke Hemoragik

- Perdarahan Intraserebral

  Pemberian anti perdarahan: Epsilon aminocaproat 30 - 36 gr/hari, Asam Traneksamat 6 x 1 gr untuk mencegah lisisnya bekuan darah yang sudah terbentuk oleh tissue plasminogen. Evaluasi status koagulasi seperti pemberian protamin 1 mg pada pasien yang mendapatkan heparin 100 mg & 10 mg vitamin K intravena pada pasien yang mendapat warfarin dengan prothrombine time memanjang.
- Perdarahan Sub Arachnoid
  - Bed rest total selama 3 minggu dengan suasana yang tenang, pada pasien yang sadar, penggunaan morphin 15 mg IM pada umumnya diperlukan untuk menghilangkan nyeri kepala pada pasien sadar.
  - Vasospasme terjadi pada 30% pasien, dapat diberikan Calcium Channel Blockers dengan dosis 60-90 mg oral tiap 4 jam selama 21 hari atau 15-30 mg/kg/jam selama 7 hari, kemudian dilanjutkan dengan per oral 360 mg/hari selama 14 hari, dan pengelolaan operatif.

**Fase Pasca Akut**

Setelah fase akut berlalu, sasaran pengobatan dititik beratkan dengan tindakan rehabiltasi penderita dan pencegahan stroke berulang.

**Terapi Preventif**

Tujuannya untuk mencegah stroke berulang atau timbulnya serangan baru dengan jalan antara lain mengobati dan menghidari faktor-faktor resiko stroke. Stroke infark dapat diberikan:

a. Obat-obatan anti platelet agregasi
b. Obat-obatan untuk perbaikan fungsi jantung dari ahlinya
c. Faktor resiko dikurangi seminimal mungkin dengan menghindari rokok, obesitas, stress, dan berolahraga secara teratur.

**Rehabilitasi**

Stroke merupakan penyebab utama kecacatan pada usia di atas 45 tahun, maka yang paling penting pada masa ini ialah upaya membatasi sejauh mungkin kecacatan penderita, fisik dan mental, dengan fisioterapi, "terapi wicara", dan psikoterapi. Proses rehabilitasi meliputi beberapa atau semua hal di bawah ini:

1. Terapi bicara untuk belajar kembali berbicara dan menelan
2. Terapi okupasi untuk mendapatkan kembali ketangkasan lengan dan tangan
3. Terapi fisik untuk memperbaiki kekuatan dan kemampuan berjalan, dan
4. Edukasi keluarga untuk memberikan orientasi kepada mereka dalam merawat orang yang mereka cintai di rumah dan tantangan yang akan mereka hadapi.

**i. Komplikasi**

a. Stroke berulang - 9%
b. Kejang epilepsi - 3%
c. Infeksi saluran kemih - 24%
d. Pneumonia - 22%
e. Luka tekan - 21%
f. Trombosis vena dalam - 2%
g. Emboli paru - 1%
h. Depresi - 16%
i. Kecemasan - 14%

**j. Diagnosis Banding**

a. Tumor otak
b. Abses otak
c. Sakit kepala migrain
d. Perdarahan otak baik secara spontan atau karena trauma
e. 1Meningitis atau encephalitis
f. Overdosis karena obat tertentu
g. Ketidakseimbangan kalsium atau glukosa dalam tubuh dapat juga menyebabkan perubahan sistem saraf yang serupa dengan stroke.

## IV. Stroke Pons

**a. Definisi**

Pons adalah komponen terbesar batang otak yang terletak di distal otak tengah dan proksimal medula oblongata. Setiap obstruksi suplai darah ke pons, baik akut maupun kronis, menyebabkan infark pontine, salah satu jenis stroke iskemik. Gambaran klinis infark pons dapat bervariasi, mulai dari sindrom silang klasik (kelumpuhan saraf kranial ipsilateral dan gangguan motorik dan/atau sensorik kontralateral) hingga hemiparesis motorik murni atau hemiplegia atau stroke sensorik murni yang kurang umum. Presentasi klinis terutama ditentukan oleh batas-batas anatomi dari daerah infark di dalam pons dan pembuluh darah yang terlibat.

**b. Etiologi**

Penyebab paling umum dari infark pons meliputi penyakit arteri kecil, aterosklerosis arteri besar, dan emboli kardiogenik, dengan dua penyebab terakhir yang lebih jarang terjadi. Sebagian besar suplai darah ke pons berasal dari arteri perforantes paramedian dan arteri sirkumferensial brevis yang muncul dari arteri basilar pada sirkulasi posterior. Sumber pasokan lain termasuk arteri cerebellar inferior anterior dan arteri cerebellar superior. Lesi primer dapat unilateral atau bilateral, anterior atau posterior, medial, atau lateral atau, lebih sering, kombinasi dari daerah ini. Faktor risiko yang ditetapkan untuk stroke iskemik, hipertensi, dan diabetes juga merupakan faktor risiko utama untuk infark pons. Hipertensi atau diabetes yang berlangsung lama dapat menyebabkan lipohyalinosis dari arteri perforantes kecil di pons, menyebabkan iskemia kronis dan akhirnya infark. Infark juga dapat terjadi akibat plak atheromatous di arteri yang lebih besar (arteri

vertebral atau basilar), yang pada gilirannya dapat menyumbat aliran darah ke arteri perforasi yang lebih kecil di pons (mikroatheroma).

**c. Epidemiologi**

Studi epidemiologis yang secara khusus menyelidiki infark pons masih kurang. Infark pons umumnya terjadi sebagai bagian dari stroke sirkulasi posterior yang lebih besar. Bila terjadi infark pons, presentasi lebih lanjut bervariasi tergantung pada wilayah arteri yang terlibat:

1. Daerah anteromedial dan anterolateral yang disuplai oleh arteri basilar adalah yang paling sering terkena.
2. Daerah lateral disuplai oleh arteri basilar dan arteri cerebellar inferior anterior.
3. Regio posterior/dorsal yang disuplai oleh regio cerebellar superior.

**d. Gejala Klinis**

Gambaran klinis infark pons dapat bervariasi, mulai dari *classical crossed syndrome* (kelumpuhan saraf kranial ipsilateral dan gangguan motorik dan/atau sensorik kontralateral) hingga hemiparesis motorik murni atau hemiplegia atau stroke sensorik murni yang kurang umum.

Risiko stroke iskemik meningkat seiring bertambahnya usia, dan karenanya presentasi tipikal infark pons adalah individu lanjut usia dengan riwayat kondisi kronis seperti hipertensi, diabetes, dislipidemia, atau riwayat penyakit jantung. Namun, infark pons juga dapat terjadi pada individu yang lebih muda dengan kelainan vaskular seperti CADASIL (cerebral autosomal dominant arteriopathy with subcortical infarcts and leukoencephalopathy), kondisi hiperkoagulasi, diseksi arteri vertebra, dan lain-lain. Menetapkan waktu timbulnya gejala stroke sangat menentukan strategi pengobatan (trombolitik vs. trombektomi). Gambaran klinis infark pons tergantung pada wilayah anatomi/arteri yang terlibat dan secara klinis diklasifikasikan sebagai berikut:

a) Infark pontin ventro-caudal disebabkan karena penurunan aliran darah pada arteri perforantes paramedian yang timbul dari arteri basilar. Individu yang terkena mengalami hemiparesis motorik kontralateral atau hemiplegia karena infark besar dari saluran kortikospinal unilateral. Abdusens ipsilateral dan/atau kelumpuhan nervus fasialis dapat terjadi akibat keterlibatan serabut saraf dan nukleus. Infark traktus spinotalamikus lateral menyebabkan penurunan sensasi nyeri dan suhu pada sisi tubuh yang

berlawanan. Secara klinis, gejala yang muncul dapat dikelompokkan menjadi sindrom Millard-Gubler (hemiparesis kontralateral, abducens ipsilateral, dan kelumpuhan saraf wajah), sindrom Foville (fitur sindrom Millard-Gubler disertai kelumpuhan pandangan konjugasi), dan sindrom Raymond (hemiparesis kontralateral, kelumpuhan abducens ipsilateral tanpa kelumpuhan saraf wajah).

b) Mid-pontine base infarction juga disebabkan oleh penurunan aliran darah di arteri paramedian atau arteri sirkumferensial brevis yang timbul dari arteri basilar. Gejala yang muncul tergantung pada luasnya keterlibatan berbagai struktur di dalam pons. Misalnya, ataksia ipsilateral disebabkan oleh infark nuklei pontin; kelemahan sensorimotor pada wajah ipsilateral disebabkan oleh keterlibatan serabut saraf trigeminal dan hemiparesis kontralateral karena traktus kortikospinal. Berbagai kombinasi dari gejala-gejala ini menghasilkan sindrom yang berbeda seperti hemiparesis motorik murni (infark lacunar pada saluran kortikospinal), hemiparesis ataksik (infark lacunar pada inti pontine), *dysarthria-clumsy hand syndrome* (disartria, disfagia, gangguan ketangkasan dan kelemahan tangan), dan presentasi langka seperti *dysarthria-dysmetria and dysarthria-facial paresis.*

c) Infark pontine multipel terutama mempengaruhi wilayah perforasi arteri mengakibatkan *pseudobulbar palsy* karena keterlibatan serat kortikobulbar. Presentasi kelumpuhan pseudobulbar meliputi disfagia berat dan disartria. Beberapa individu mungkin mengalami tangisan atau tawa patologis.

d) Infark pontin bilateral terjadi akibat hambatan aliran darah di arteri basilar yang lebih besar. Pada infark pontin bilateral, ekstremitas kiri dan kanan, baik atas maupun bawah dapat terlibat (tetraplegia) dan juga gangguan kesadaran. Infark besar yang mengenai traktus kortikospinal, kortikobulbar, dan kortikopontin menyebabkan *locked-in syndrome*. *Locked-in syndrome* muncul dengan tetraplegia, kelumpuhan wajah bilateral, kelumpuhan faring, dan *horizontal gaze palsy* dengan kesadaran dan kemampuan kognitif yang dipertahankan. Episode stereotip berulang dari disartria, ophthalmoplegia, motor, atau gangguan sensorik baru-baru ini disebut sebagai "*pontine warning syndrome.*" Dihipotesiskan bahwa sindrom ini dapat berkembang menjadi infark pontin bilateral.

**e. Prognosis**

Prognosis keseluruhan dari seluruh kasus infark pontin unilateral adalah baik. Infark, terutama lacunar yang melibatkan pons lateral atau rostral ke mid, dikaitkan dengan hasil yang lebih baik. Di sisi lain, infark pontin bilateral dan kaudal memiliki prognosis yang lebih buruk. Prognosis jangka panjang dianggap baik berdasarkan studi tunggal dengan waktu tindak lanjut 4 sampai 9 tahun. Namun, Kumral et al. mengamati risiko jangka panjang dari stroke berulang menjadi tinggi pada mereka dengan infark pontine. Prognosis infark pontin terisolasi dibandingkan dengan sindrom stroke sirkulasi posterior lainnya atau infark non-pontin belum dapat ditentukan.

## V. Diagnosis Sementara

a. Diagnosis Klinis

Kelemahan ekstremitas kiri dan penurunan sensasi pada ekstremitas kiri mendadak, pusing berputar, pandangan ganda.

b. Diagnosis Topik

Intrakranial

c. Diagnosis Etiologi

- Cerebrovascular disease (stroke infark DD/ stroke hemoragik)
- Tumor/SOP intrakranial

## VI. Pemeriksaan Fisik (dilakukan tanggal 17 Juni 2023)

a. **Keadaan Umum:** lemah

b. **Kesadaran:** compos mentis, GCS E4V5M6

**c. Tanda Vital**

- Tekanan Darah : 177/94
- Frekuensi Nadi : 73
- Frekuensi Napas : 20
- Suhu : 36,4
- Saturasi Oksigen : 98%

**d. Status Generalis**

- Kulit : Ikterik (-), sianosis (-), turgor kulit baik.
- Kepala : Normocephal, rambut berwarna hitam, terdistribusi merata, dan tidak mudah dicabut
- Wajah : Kedua alis saat mengangkat simetris, ujung bibir saat tersenyum simetris
- Mata : Konjungtiva anemis (-/-), Sklera ikterik (-/-), Edema palpebra (-/-), Pupil bulat, Isokor (3mm/3mm), Diplopia (+), Simetris, Refleks cahaya langsung (+/+), Refleks cahaya tidak langsung (+/+), Refleks kornea (+/+), Nistagmus (-/-)
- Hidung : Bentuk normal, Septum deviasi (-), Sekret (-/-)
- Telinga : Bentuk normal, Nyeri tekan (-/-), Sekret (-/-)
- Mulut : Bibir pucat (-), sianosis (-), trismus (-), perdarahan gusi (-), tonsil T1/T1, tonsil/faring hiperemis (-)
- Leher : Pembesaran KGB (-)
- Paru

  Inspeksi : Bentuk dada simetris, retraksi sela iga (-)

  Palpasi : Gerakan dada simetris, vocal fremitus (+/+)

  Perkusi : Sonor pada seluruh lapang paru

  Auskultasi : Suara napas vesicular (+/+), ronkhi (-/-), wheezing (-/-)

  **Kesan** : Paru dalam batas normal
- Jantung

  Inspeksi : Ictus cordis tidak tampak

  Palpasi : Ictus cordis tidak teraba, tidak teraba thrill

  Perkusi : Batas jantung dalam batas normal

  Auskultasi : BJ I-II regular, murmur (-), gallop (-)

  **Kesan** : Jantung dalam batas normal
- Abdomen

  Inspeksi : Bentuk datar, lesi (-)

  Auskultasi : Bising usus (+) normal

  Palpasi : Supel, nyeri tekan seluruh kuadran (-), hepar dan lien tidak teraba membesar

Perkusi : Timpani seluruh lapang abdomen

**Kesan** : Abdomen dalam batas normal

- Ekstremitas : Akral hangat, edema (-), sianosis (-), atrofi (-), CRT <2 detik.

**e. Status Psikiatri**

- Tingkah laku : Baik
- Perasaan hati : Baik
- Orientasi : Baik
- Kecerdasan : Baik
- Daya ingat : Baik

**f. Status Neurologis**

- Sikap tubuh : Berbaring terlentang
- Gerakan abnormal : Tidak ada
- Cara berjalan : Tidak dapat dinilai
- Ekstremitas : Hemiparese dan Hemihipestesia Sinistra

### 1) Saraf Kranialis

| Nervus | Pemeriksaan | Kanan | Kiri |
|---|---|---|---|
| N.I. *Olfaktorius* | Daya penghidu | Normosmia | Normosmia |
| N. II. *Optikus* | Daya penglihatan | Normal | Normal |
| | Pengenalan warna | Normal | Normal |
| | Lapang pandang | Normal | Normal |
| N. III. *Okulomotor* | Ptosis | - | - |
| | Gerakan mata ke medial | + | + |
| | Gerakan mata ke atas | + | + |
| | Gerakan mata ke bawah | + | + |
| | Ukuran pupil | 3 mm | 3 mm |
| | Bentuk pupil | Bulat | Bulat |
| | Refleks cahaya langsung | + | + |
| | Refleks cahaya tidak langsung | + | + |
| N. IV. *Troklearis* | Strabismus divergen | - | - |
| | Gerakan mata ke lat-bawah | + | + |
| | Strabismus konvergen | - | - |
| N. V. *Trigeminus* | Menggigit | dbn | dbn |
| | Membuka mulut | dbn | dbn |
| | Sensibilitas muka | dbn | dbn |
| | Refleks kornea | + | + |
| | Trismus | - | - |
| N. VI. *Abdusen* | Gerakan mata ke lateral | Diplopia (+) | - |
| | Strabismus konvergen | - | - |
| N. VII. *Fasialis* | Kedipan mata | dbn | dbn |
| | Lipatan nasolabial | dbn | dbn |
| | Sudut mulut | dbn | dbn |
| | Mengerutkan dahi | dbn | dbn |
| | Menutup mata | Kedudukan kedua mata simetris | |
| | Meringis | Sudut bibir simetris | |
| | Menggembungkan pipi | dbn | dbn |
| | Daya kecap lidah 2/3 ant | tdn | tdn |
| N. VIII. *Vestibulokoklearis* | Mendengar suara bisik | + | + |
| | Mendengar bunyi arloji | + | + |
| | Tes Rinne | tdn | tdn |
| | Tes Schwabach | tdn | tdn |
| | Tes Weber | tdn | tdn |

| **N. IX. *Glossofaringeus*** | **Keterangan** |
|---|---|
| Arkus Faring | Tidak dinilai |
| Daya kecap 1/3 belakang | Tidak dinilai |
| Reflek muntah | Tidak dinilai |
| Sengau | - |
| Tersedak | - |

| **N. X. *Vagus*** | **Keterangan** |
|---|---|
| Arkus Faring | Tidak dinilai |
| Reflek muntah | Tidak dinilai |
| Bersuara | Normal |
| Menelan | Normal |

| **N. XI. *Aksesorius*** | **Keterangan** |
|---|---|
| Memalingkan kepala | Baik |
| Sikap bahu | Simetris kanan dan kiri |
| Mengangkat bahu | Simetris kanan dan kiri |
| Trofi otot bahu | Eutrofi kanan dan kiri |

| **N. XII. *Hipoglosus*** | **Keterangan** |
|---|---|
| Sikap lidah | Dalam batas normal |
| Artikulasi | Artikulasi jelas |
| Tremor lidah | (-) |
| Menjulurkan lidah | Deviasi lidah (-) |
| Trofi otot lidah | Eutrofi otot lidah |
| Fasikulasi lidah | (-) |

**2) Fungsi Motorik**

- Gerakan

| | |
|---|---|
| Bebas | Terbatas |
| Bebas | Terbatas |

- Kekuatan

| | |
|---|---|
| 5555 | 4444 |
| 5555 | 4444 |

- Tonus

| | |
|---|---|
| Normotonus | Normotonus |
| Normotonus | Normotonus |

- Trofi

| | |
|---|---|
| Eutrofi | Eutrofi |
| Eutrofi | Eutrofi |

**3) Refleks Fisiologis**

| | Kanan | Kiri |
|---|---|---|
| Refleks Biceps | + | + |
| Refleks Triceps | + | + |
| Refleks Patella | + | + |
| Refleks Achilles | + | + |

**4) Refleks Patologis**

| | Kanan | Kiri |
|---|---|---|
| Babinski | - | - |
| Chaddock | - | - |
| Oppenheim | - | - |
| Gordon | - | - |
| Schaeffer | - | - |
| Mendel Bachterew | - | - |
| Rosollimo | - | - |
| Hofman Trommer | - | - |

**5) Fungsi Sensorik**

| | Kanan | Kiri |
|---|---|---|
| Rasa nyeri | Terasa | Menurun |
| Rasa raba | Terasa | Menurun |
| Rasa suhu | Terasa | Menurun |

6) **Rangsang Meningeal**

- Kaku kuduk : (-)
- Lasegue : (-)
- Kernig sign : (-)

Pemeriksaan Brudzinski

- Brudzinski I : (-)
- Brudzinski II : (-)

7) **Fungsi Koordinasi dan Keseimbangan**

- Tes pronasi-supinasi : normal
- Finger to nose test : normal
- Past pointing test : normal

8) **Fungsi Luhur**

- Fungsi Luhur : tidak dinilai
- Fungsi Vegetatif : BAK dan BAB tidak ada keluhan

9) **Skor Siriraj**

(2,5 x 0) + (2 x 1) + (2 x 0) + (0,1 x 94) - (3 x 1) – 12 = **-3,6**
Hasil skor Siriraj <-1 yang berarti mengarah kepada **Stroke Infark**

10) **Algoritma Gajah Mada**

- Penurunan kesadaran : -
- Nyeri kepala : -
- Refleks Babinski : -

Pada kasus ini tidak didapatkan penurunan kesadaran, nyeri kepala, dan refleks Babinski yang artinya stroke yang terjadi kemungkinan adalah stroke non-hemoragik atau stroke infark.

## VII. Pemeriksaan Penunjang

### a. Hematologi tanggal 15 Juni 2023 pukul 11.21

| Pemeriksaan | Hasil | Nilai Normal | Satuan |
|---|---|---|---|
| **Darah Lengkap** | | | |
| Hemoglobin | 13.6 | 11.7 – 15.5 | g/dl |
| **Leukosit** | **12.2$^{H}$** | **3.6 – 11.0** | **ribu** |

| | | | |
|---|---|---|---|
| Eritrosit | 4.85 | 3.8 – 5.2 | juta |
| Hematokrit | 37.9 | 35 – 47 | % |
| Trombosit | 243 | 150 – 400 | ribu |
| **MCV** | **78.2$^{L}$** | **82 – 98** | **IL** |
| MCH | 28.0 | 27 – 32 | pg |
| MCHC | 35.8 | 32 – 37 | g/dl |
| RDW | 12.3 | 10 – 16 | % |
| MPV | 7.84 | 7 – 11 | mikro $m^3$ |
| Limfosit | 2.88 | 1.0 – 4.5 | $10^3$/mikro |
| Monosit | 0.435 | 0.2 – 10 | $10^3$/mikro |
| Eosinofil | 0.115 | 0.04 – 0.8 | $10^3$/mikro |
| Basofil | 0.104 | 0 – 0.2 | $10^3$/mikro |
| **Neutrofil** | **8.66$^{H}$** | **1.8 – 7.5** | **$10^3$/mikro** |
| Limfosit% | 24 | 25 – 40 | % |
| Monosit% | 3.56 | 2 – 8 | % |
| **Eosinofil%** | **0.939$^{L}$** | **2 – 4** | **%** |
| Basofil% | 0.854 | 0 – 1 | % |
| **Neutrofil%** | **71.0$^{H}$** | **50 – 70** | **%** |
| PCT | 0.190 | 0.2 – 0.5 | % |
| **PDW** | **20.6$^{H}$** | **10 – 18** | **%** |
| ALC | 2880 | 1000 – 4500 | u/l |
| NLR | 3.01 | <3.13 | - |
| **Kimia Klinik** | | | |
| SGOT | 12 | 0 – 35 | u/l |
| SGPT | 6 | 0 – 35 | iu/l |
| **Ureum** | **60$^{H}$** | **10 – 50** | **mg/dl** |
| **Kreatinin** | **1.3$^{H}$** | **0.45 – 0.75** | **mg/dl** |
| HDL Direct | 50 | 37 – 92 | mg/dl |
| **LDL - Cholesterol** | **157$^{H}$** | <150 | mg/dl |
| Asam Urat | 4.41 | 2 – 7 | mg/dl |
| **Kolesterol** | **291$^{H}$** | **<200 (≥240: risiko tinggi)** | **mg/dl** |
| **Trigliserida** | **421$^{H}$** | **7 – 140** | **mg/dl** |
| **Natrium** | **134$^{L}$** | **136-146** | **mmol/L** |
| **Kalium** | **3.3$^{L}$** | **3.5-5.1** | **mmol/L** |
| **Chlorida** | **94$^{L}$** | **98-106** | **mmol/L** |
| **Glukosa Darah Sewaktu** | **431$^{H}$** | **70-110** | **mg/dl** |
| **HbA1C** | **13.4$^{H}$** | **DM tidak terkontrol > 8%** | **%** |

**b. CT Scan**

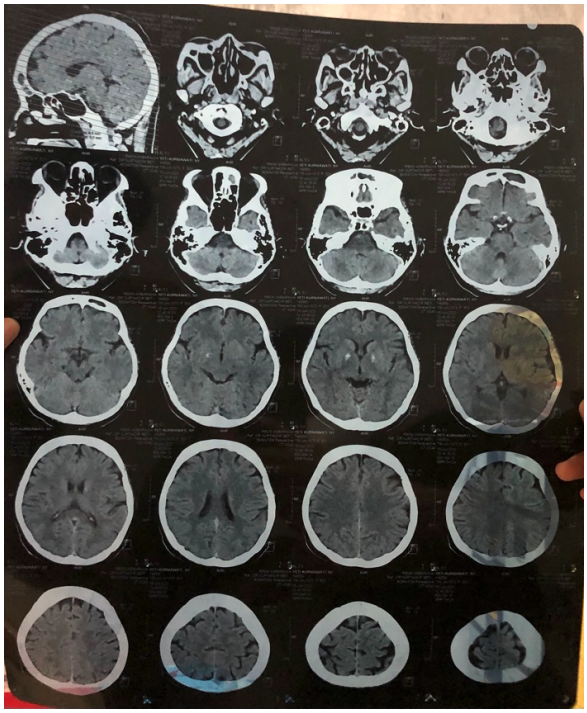

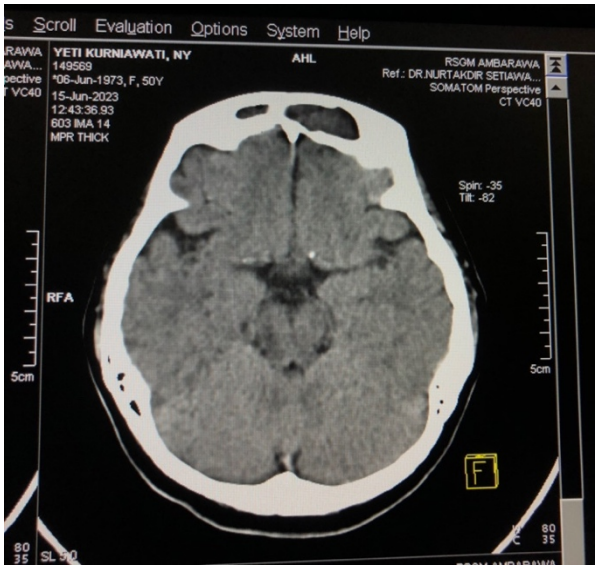


**Ekspertise:**

Tampak lesi hypodense, batas tidak tegas, di pons

Sulci dan gyri di luar lesi normal

Sistem ventrikel dan cystena normal

Cerebellum normal

Tak tampak kalsifikasi abnormal

Tak tampak deviasi midline

Tampak densitas cairan (11 HU) di sinus maxillaris, ethmoidalis et frontalis kanan kiri

Orbita, mastoid dan sinus paranasalis kanan kiri di luar lesi tak tampak kelainan

Calvaria normal

**Kesan:**

- Acute cerebral infarction di pons
- Sinusitis maxillaris, ethmoidalis et frontalis kanan kiri

## VIII. Diagnosis Akhir

Diagnosis klinis :

- Hemiparesis sinistra akut
- Hemihipestesia sinistra akut
- Hemiparestesia sinistra akut
- Paresis N.VI dextra akut

Diagnosis topis : Intrakranial sentrasi pons

Diagnosis etiologis : Stroke infark sesuai dengan Sindrom Raymond

Diagnosis tambahan :

- Diabetes mellitus tipe 2
- Hipertensi

## DISKUSI II

Pada pemeriksaan fisik, status generalisata ditemukan kesadaran E4V5M6 atau compos mentis, yaitu pasien memiliki respon dan orientasi yang baik terhadap dirinya sendiri dan lingkungan. Pasien dapat membuka mata secara spontan, pasien mampu berkomunikasi dengan baik, serta dapat mengikuti perintah dari pemeriksa.

Pemeriksaan tanda vital, didapatkan tekanan darah pasien 177/94 mmHg yang termasuk dalam hipertensi grade II berdasarkan klasifikasi JNC VII, nadi 73x/menit dengan irama regular dan isi cukup, frekuensi napas 20x/menit dalam batas normal, suhu 36,4$^{o}$C (afebris), dan saturasi oksigen 98%. Pada status generalis ditemukan adanya kelainan pada mata berupa diplopia pada saat melihat ke lateral dextra. Pemeriksaan status psikiatri tidak ditemukan adanya kelainan, pasien memiliki sikap yang baik dan daya ingat baik.

Pemeriksaan neurologis saraf kranialis ditemukan adanya kelainan berupa parese nervus VI dextra. Penglihatan ganda yang dirasakan pasien memberat bila pasien melihat objek yang jauh dan melirik ke kanan yang menandakan terjadi paresis pada N.VI kanan yang menyebabkan kelemahan otot rektus lateral kanan, yaitu otot yang berperan dalam gerakan abduksi bola mata kanan. Pemeriksaan fungsi motorik didapatkan adanya gerakan terbatas

akibat kelemahan pada anggota gerak kiri. Pemeriksaan fungsi sensorik didapatkan adanya penurunan fungsi rasa nyeri, raba, dan suhu pada anggota gerak kiri.

Identifikasi stroke menggunakan skor Siriraj yang mengandung penilaian kesadaran, ada tidaknya muntah, nilai tekanan diastolik, dan atheroma didapatkan skor pada pasien ini adalah -3,6. Hasil <-1 pada pasien mengarah pada terjadinya stroke infark (stroke non hemoragik).

Pemeriksaan penunjang darah rutin didapatkan adanya peningkatan Leukosit dan Neutrofil. Pada pemeriksaan darah kimia klinik didapatkan peningkatan Ureum, Kreatinin, kolesterol LDL, kolesterol, trigliserida, dan glukosa darah sewaktu serta sedikit penurunan dari kadar Natrium, Kalium, dan Chlorida.

Selanjutnya, dilakukan pemeriksaan CT-Scan kepala tanpa kontras yang merupakan *gold standard* dalam penegakkan diagnosis stroke. Hasil CT-Scan menunjukkan adanya acute cerebral infarction di pons.

Infark pada pons menyebabkan teganggunya aliran darah di pembuluh darah yang memperdarahi pons. Pada regio anteromedial dan anterolateral, pons diperdarahi oleh arteri basilaris, sedangkan pada regio lateral diperdarahi oleh arteri basilaris dan *anterior inferior cerebellar artery* (AICA), dan pada regio posterior/dorsalis diperdarahi oleh *superior cerebellar artery* (SCA). Kelainan pada pons menyebabkan *classical crossed syndrome*, yaitu kelumpuhan saraf kranial ipsilateral dan gangguan motorik dan/atau sensorik kontralateral.[5]

Manifestasi klinis yang ditemukan pada pasien sesuai dengan keterlibatan regio ventro-caudal, yaitu adanya penurunan aliran darah pada arteri perforantes paramedian yang merupakan percabangan dari arteri basilaris. Pada keterlibatan regio ventro-caudal, terjadi hemiparesis kontralateral akibat infark dari traktus kortikospinalis unilateral. Paresis abdusens ipsilateral dan/atau kelumpuhan nervus fasialis dapat terjadi akibat keterlibatan serabut saraf dan nukleus. Infark traktus spinotalamikus lateral menyebabkan penurunan sensasi nyeri pada sisi kontralateral. **Secara klinis, gejala yang muncul dapat dikelompokkan menjadi sindrom Millard-Gubler (hemiparesis kontralateral, abducens ipsilateral, dan kelumpuhan saraf facialis), sindrom Foville (sindrom Millard-Gubler yang disertai dengan *conjugate gaze palsy*), dan sindrom Raymond (hemiparesis kontralateral, paresis abducens ipsilateral tanpa kelumpuhan saraf wajah). Infark pons pada pasien sesuai dengan sindrom Raymond, yaitu terjadi hemiparesis dan hemihipestesi kontralateral serta paresis abducens ipsilateral namun tidak ada kelumpuhan saraf kranial facialis.**

## IX. Tatalaksana

**Non Medikamentosa**

- Mulai melatih menggerakan anggota badan
- Edukasi kepada keluarga pasien mengenai penyakit :
  - Diagnosis pasien
  - Tata laksana yang akan dilakukan
  - Prognosis penyakit yang diderita pasien
- Rehabilitasi medik (fisioterapi)

**Medikamentosa**

Oral:

- CPG 1x75 mg
- Candesartan 1x8mg
- Flunarizine 2x10 mg
- Atorvastatin 1x20mg
- Notisil 2x1

Injeksi:

- Citicoline 2x500 mg
- Piracetam 4x3 mg
- Mecobalamin 1x1
- Ranitidin 2x1
- Novorapid 3x14 U

## X. Prognosis

- Death : dubia ad bonam
- Disease : dubia ad bonam
- Disability : dubia ad bonam
- Discomfort : dubia ad bonam
- Dissatisfaction : dubia ad bonam
- Distuition : dubia ad bonam

**DISKUSI III**

Tata laksana pada pasien Ny. Y meliputi tata laksana non medikamentosa dan medikamentosa. Tata laksana non medikamentosa meliputi menggerakan untuk melatih anggota badan, edukasi kepada keluarga pasien mengenai penyakit yang dialami, dan rehabilitasi medik. Pemberian medikamentosa pada pasien stroke terbagi atas fase akut dan fase pasca akut yang dapat dilihat dari hari onset penyakitnya.

a) Clopidogrel 1x75 mg

   Clopidogrel merupakan inhibitor fungsi platelet irreversibel yang menghambat reseptor adhenosine diphospat (ADP) sehingga tidak terjadi agregasi platelet. Clopidogrel memiliki tingkat keamanan yang sama dengan pemberian aspirin pada penderita dengan resiko tinggi pada kejadian iskemik yang berulang namun disebutkan angka kejadian perdarahan gastrointestinal dan intracranial yang lebih rendah.

b) Candesartan 1x8mg

   Candesartan merupakan obat yang efektif digunakan untuk menurunkan tekanan darah dan termasuk dalam obat golongan ARB (Angiotensin Receptor Blocker). Candesartan bekerja dengan menghambat ikatan angiotensin II dan reseptor AT1 yang banyak terdapat di jaringan (misalnya otot polos, pembuluh darah, dan kelenjar adrenal), sehingga akan menghambat vasokontriksi dan pelepasan aldosterone. Mekanisme kerja ARB sangat mirip dengan inhibitor ACE dengan memblokir pembentukan angiotensin II, namun ARB tidak menimbulkan efek samping berupa batuk.

c) Flunarizine 2x10 mg

   Flunarizine merupakan derivate piperazine yang bekerja dengan menghambat kanal kalsium didalam vestibuler, sehingga dapat mengurangi jumlah ion kalsium dalam intrasel. Pemberian flunarizine pada pasien ditujukan untuk mengurangi vertigo.

d) Atorvastatin 1x20mg

   Atorvastatin merupakan obat yang digunakan untuk menurunkan kadar kolesterol, dan mencegah penyakit yang berhubungan dengan penyakit kardiovaskuler (jantung). Atorvastatin merupakan inhibitor reduktase HMG-CoA, yang mengambat langkah dari biosintesis (pembentukan) kolestrol dengan cara inhibisi kompetitif enzim HMG- CoA reduktase.

e) Notisil 2x1

   Notisil merupakan obat yang mengandung warfarin, termasuk dalam golongan obat antikoagulan untuk mencegah terjadinya pembekuan darah. Mekanisme kerja warfarin yaitu dengan cara menghambat sintesis vitamin K di hati, sehingga memengaruhi

faktor-faktor pem- bekuan II, VII, IX dan X, dengan mengubah residu asam glutamat menjadi residu asam gama-karboksiglutamat.

f) Injeksi Citicoline 2x500 mg

Citicoline diberikan untuk memperbaiki membrane sel saraf melalui peningkatan sintesis phosphatidylcholine dan perbaikan neuron kolinergik yang rusak melalui potensiasi dari produksi asetilkolin. Citicoline memiliki kemampuan untuk membantu rehabilitasi memori pada pasien dengan luka pada kepala yaitu dengan cara membantu dalam pemulihan darah ke otak.

g) Injeksi Piracetam 4x3 mg

Piracetam meningkatkan deformabilitas eritrosit yang merupakan elastisitas dan kemampuan sel darah merah melewati mikrovaskuler tanpa mengalami perubahan bentuk dan fungsi. Dengan meningkatnya deformabilitas eritrosit maka akan mempermudah aliran darah melewati pembuluh darah otak yang kecil sehingga memperbaiki keadaan iskemia.

h) Injeksi Mecobalamin 1x1

Mecobalamin merupakan metabolit dari vitamin B12 yang berperan sebagai koenzim untuk proses pembentukan methionin dari homosystein. Reaksi ini berguna dalam pembentukan DNA, serta pemeliharaan fungsi saraf. Mecobalamin berperan pada neuron susunan saraf melalui aksinya terhadap reseptor NMDA dengan 32 perantaraan S-adenosilmethione (SAM) dalam mencegah apoptosis akibat glutamate-induced neurotoxicity. Hal ini menunjukkan adanya kemungkinan peranan mecobalamin pada terapi stroke, cedera otak, penyakit Alzheimer, Parkinson, termasuk juga dapat dipakai untuk melindungi otak dari kerusakan pada kondisi hipoglikemia dan status epilepticus.

i) Injeksi Ranitidin 2x1

Ranitidine merupakan inhibitor kompetitif reseptor histamin H2 dengan menghambat secara reversibel reseptor H2 di sel parietal lambung, sehingga menyebabkan sekresi asam lambung terhambat dan dapat mengurangi keluhan mual pada pasien.

j) Injeksi Novorapid 3x14 U

Novorapid merupakan tipe insulin yang bekerja cepat (rapid acting), insulin ini memungkinkan penggantian insulin pada waktu makan secara fisiologis karena mulai kerjanya yang cepat, keuntungan lainnya yaitu karena insulin ini dapat diberikan segera sebelum makan tanpa mengganggu kontrol glukosa Novorapid adalah obat golongan sekreagogue insulin yang bisa menekan tingkat gula darah berlebih di dalam tubuh. Mekanisme kerja dengan interaksi membran sel luar sitoplasma dengan reseptor khusus

membentuk kompleks insulin sampai merangsang proses intraseluler. Golongan ini bekerja dengan cepat 10 sampai 20 menit setelah diberikan efek maksimumnya 1 sampai 3 jam setelah di suntikkan penyerapan melalui kandungan lemak subkutan. Golongan obat ini sebaiknya digunakan 5 – 15 menit sebelum makan.

**FOLLOW UP**

| TANGGAL | FOLLOW UP |
|---|---|
| **16/6/2023** | **S :** Pasien mengalami kebas dan kesemutan pada anggota gerak sebelah kiri, penglihatan ganda (+), dan pusing berputar. |
| | **O :**<br>KU : Lemah<br>Kesadaran : Compos mentis, E4M6V5<br>Tanda Vital :<br>- TD : 171/101 mmHg<br>- N : 70 x/menit<br>- RR : 20 x/menit<br>- Suhu : 36,2 $^{o}$C<br>- $SpO_2$ : 97%<br><br>N. III, IV, VI → Pergerakan bola mata +/+, Refleks cahaya langsung +/+, Refleks cahaya tidak langsung +/+, refleks kornea +/+, nystagmus -/-, ptosis -/-, diplopia (+)<br><br>N. VII → mengerutkan dahi: alis simetris, lipatan dahi simetris, meringis: sudut bibir simetris, menggembungkan pipi: simetris.<br><br>N.XII → deviasi lidah (-), pelo (-), tremor lidah (-)<br><br>Motorik → Lemah pada ekstremitas kiri<br>5555 \| 4444<br>5555 \| 4444 |

| | |
|---|---|
| | **Hemiparese Sinistra (+)**<br><br>Refleks fisiologis → +/+, Refleks Patologis → Refleks Babinski -/-, Meningeal sign → -/-<br><br>Sensorik → Sensorik menurun pada ekstremitas kiri, kesemutan pada ekstremitas kiri<br>**Hemihipestesi Sinistra(+)**<br>**Hemiparestesia Sinistra (+)**<br><br>CT Scan → acute cerebral infarction di pons |
| | **A :** Stroke Infark Hemiparese Sinistra III |
| | **P :**<br>**<u>Oral</u>**<br>• CPG 1x75 mg<br>• Flunarizine 2x10 mg<br>• Atorvastatin 1x20mg<br>**<u>Injeksi</u>**<br>• Citicoline 2x500 mg<br>• Piracetam 4x3 mg<br>• Mecobalamin 1x1<br>• Ranitidin 2x1<br>• Novorapid 3x14 U<br><br>**Konsul Sp. KFR untuk fisioterapi** |
| **17/6/2023** | **S :** Kebas dan kesemutan pada anggota gerak sebelah kiri sudah sedikit berkurang, penglihatan ganda (+), dan pusing berputar sedikit berkurang. |
| | **O :**<br>KU : Lemah<br>Kesadaran : Compos mentis, E4M6V5<br>Tanda Vital :<br>- TD : 177/94 mmHg<br>- N : 73 x/menit |

- RR : 20 x/menit
- Suhu : 36,4 $^{o}$C
- $SpO_2$ : 98%

N. III, IV, VI → Pergerakan bola mata +/+, Refleks cahaya langsung +/+, Refleks cahaya tidak langsung +/+, refleks kornea +/+, nystagmus -/-, ptosis -/-, diplopia (+)

N. VII → mengerutkan dahi: alis simetris, lipatan dahi simetris, meringis: sudut bibir simetris, menggembungkan pipi: simetris.

N.XII → deviasi lidah (-), pelo (-), tremor lidah (-)

Motorik → Lemah pada ekstremitas kiri

| | |
|---|---|
| 5555 | 4444 |
| 5555 | 4444 |

**Hemiparese Sinistra (+)**

Refleks fisiologis → +/+, Refleks Patologis → Refleks Babinski -/-, Meningeal sign → -/-

Sensorik → Sensorik menurun pada ekstremitas kiri, kesemutan pada ekstremitas kiri

**Hemihipestesi Sinistra(+)**

**Hemiparestesia Sinistra (+)**

**A :** Stroke Infark Hemiparese Sinistra IV

**P :**

**<u>Oral</u>**

- CPG 1x75 mg
- Candesartan 1x8mg
- Flunarizine 2x10 mg

| | |
|---|---|
| | • Atorvastatin 1x20mg<br>• Notisil 2x1<br>**<u>Injeksi</u>**<br>• Citicoline 2x500 mg<br>• Piracetam 4x3 mg<br>• Mecobalamin 1x1<br>• Ranitidin 2x1<br>• Novorapid 3x14 U<br><br>**Bila stasioner, besok BLPL.** |

## DAFTAR PUSTAKA


1. Perhimpunan Dokter Spesialis Saraf Indonesia. PEMERIKSAAN KLINIS NEUROLOGI PRAKTIS (Umum). Jakarta: Kolegium Neurologi Indonesia; 2018.
2. Ropper AH, Samuels MA, Klein JP, Prasad S. Adams and Victor's: Principles of Neurology. New York: Mc Graw Hill Medical; 2019.
3. Murphy SJ, Werring DJ. Stroke: causes and clinical features. Medicine (Baltimore). 2020;48(9):561–6.
4. Perhimpunan Dokter Spesialis Saraf Indonesia. PEMERIKSAAN KLINIS NEUROLOGI PRAKTIS (Khusus). Jakarta: Kolegium Neurologi Indonesia; 2018.
5. Malla G, Jillella. D V. Pontine Infarction [Internet]. StatPearls [Internet]. 2023 [dikutip 26 Juni 2023]. Tersedia pada: https://www.ncbi.nlm.nih.gov/books/NBK554418/
6. Saver JL. Proposal for a universal definition of cerebral infarction. Stroke. 2008;39(11):3110–5.
7. Dinata CA, Syafrita Y, Sastri S. Gambaran Faktor Risiko dan Tipe Stroke pada Pasien Rawat Inap di Bagian Penyakit Dalam RSUD Kabupaten Solok Selatan Periode 1 Januari 2010 - 31 Juni 2012. J Kesehat Andalas [Internet]. 2013;2(2):57–61. Tersedia pada: http://jurnal.fk.unand.ac.id
8. Parmar P. Stroke: Classification and diagnosis. Clin Pharm. 10(1).
9. Stoll G, Kleinschnitz C, Nieswandt B. Molecular mechanisms of thrombus formation in ischemic stroke: Novel insights and targets for treatment. Blood. 2008;112(9):3555–62.
10. Sylvia P. Patofisiologi. Edisi 6. Jakarta: EGC; 2006.
11. Diagnosis Topik Neurologi DUUS. Jakarta: EGC;
12. Kelompok Studi Stroke Perhimpunan Dokter Spesialis Saraf Indonesia. Guideline Stroke 2017. Jakarta: Perhimpunan Dokter Spesialis Saraf Indonesia; 2017.
13. Khaku AS TPCD. Cerebrovascular Disease. Treasure Island (FL): StatPearls Publishing. 2022.